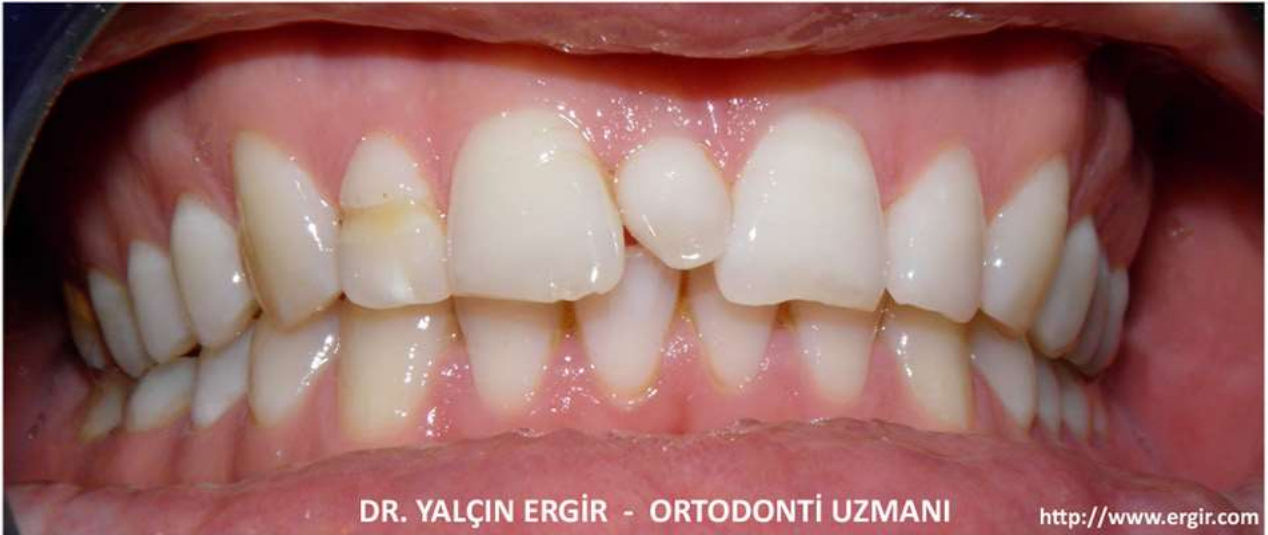
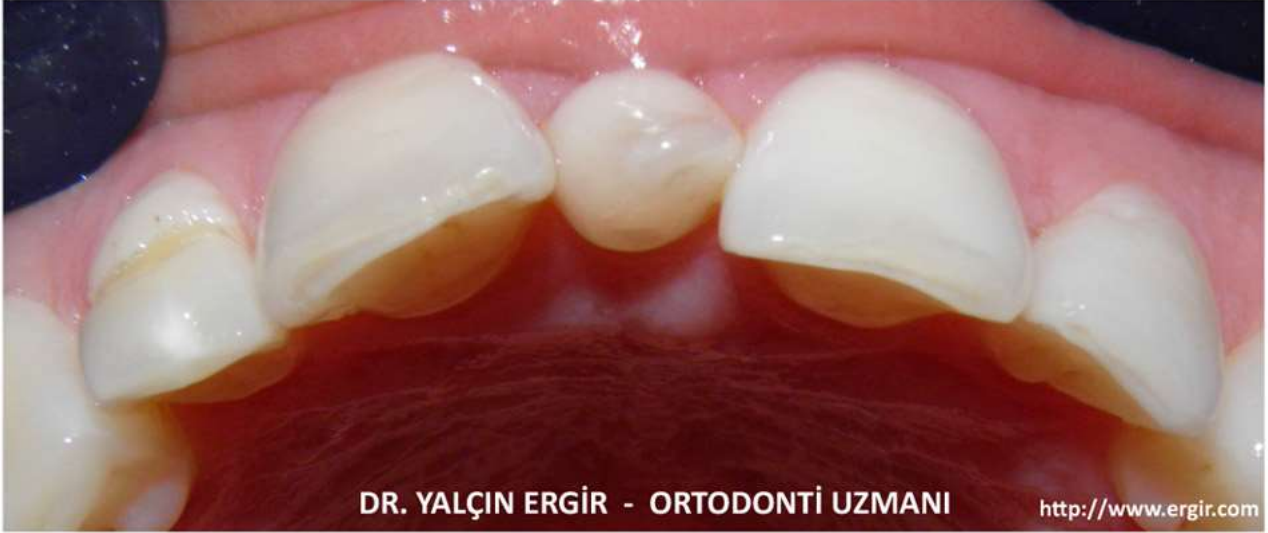
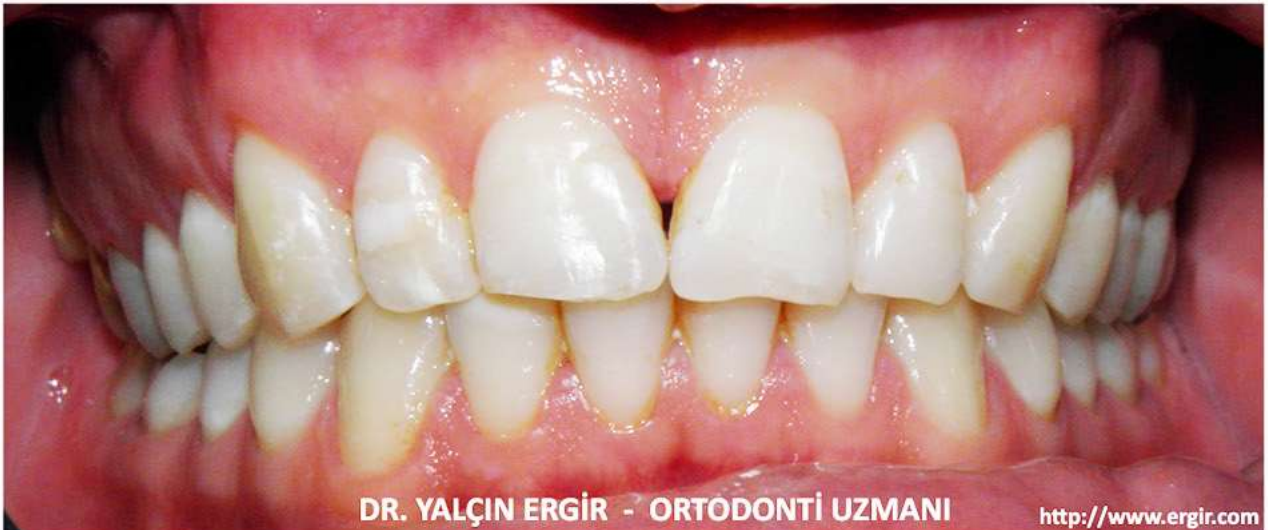MESIODENS TEDAVİSİNDE TERCİHLER

ARAMIZDA BİRİ VAR!



&



Gömülü kalmaktan öte, bazı dişler doğumsal olarak hiç oluşmayıp, ağızda hiç yer alamayabilir.

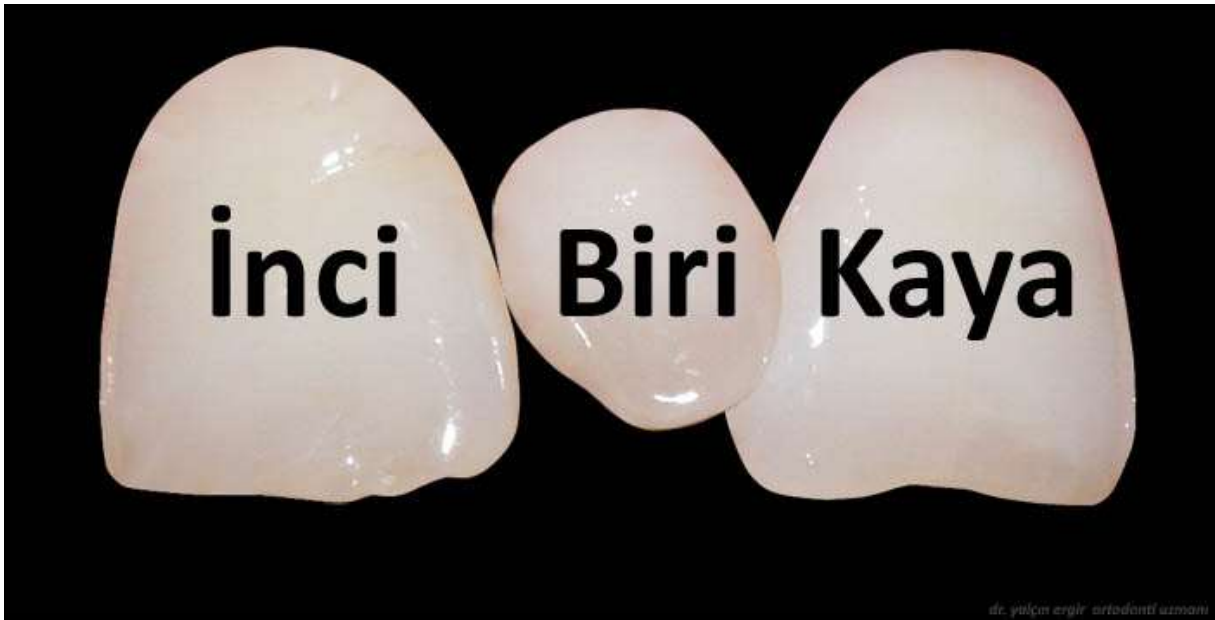Diş eksikliği alt ve üst çeneler 3. azı dişlerinde (20 yaş dişleri), üst çene yan kesici dişte ya da her iki diştebirden alt çene 2. küçük azı dişlerinde daha sık olmak üzere herhangi bir dişte karşımıza çıkabilir.

Bu kalıtsal ağırlıklı bir tablo olup eksikliklerin yol açacağı olumsuzluklar önce ortodontik, gerek kalırsa protetik yöntemlerle önlenmeye çalışılır.

Ancak bu bilgilendirme, diş eksikliği değil - diş fazlalığı (süpernumerer diş)(ekstra diş)(hyperdontia) durumlarından: "Mesiodens"de yapılabilecek tercihlerle ilgili.

Hyperdontia, kalıtsal faktörlerle kuşaktan kuşağa taşınabilen, Plio-pleistocene döneminden kalan çene kemiklerinde bile karşımıza çıkabilen bir sayı fazlalığı anomalisi olarak ifade edilebilir. Bu ekstra dişler çenenin herhangi bir bölgesinde görülebilir.

Mesiodens de bir hyperdontia olup, üst çenede sağ ve sol ön kesici dişler arasında yer alan süpernumerer (ekstra) diştir.



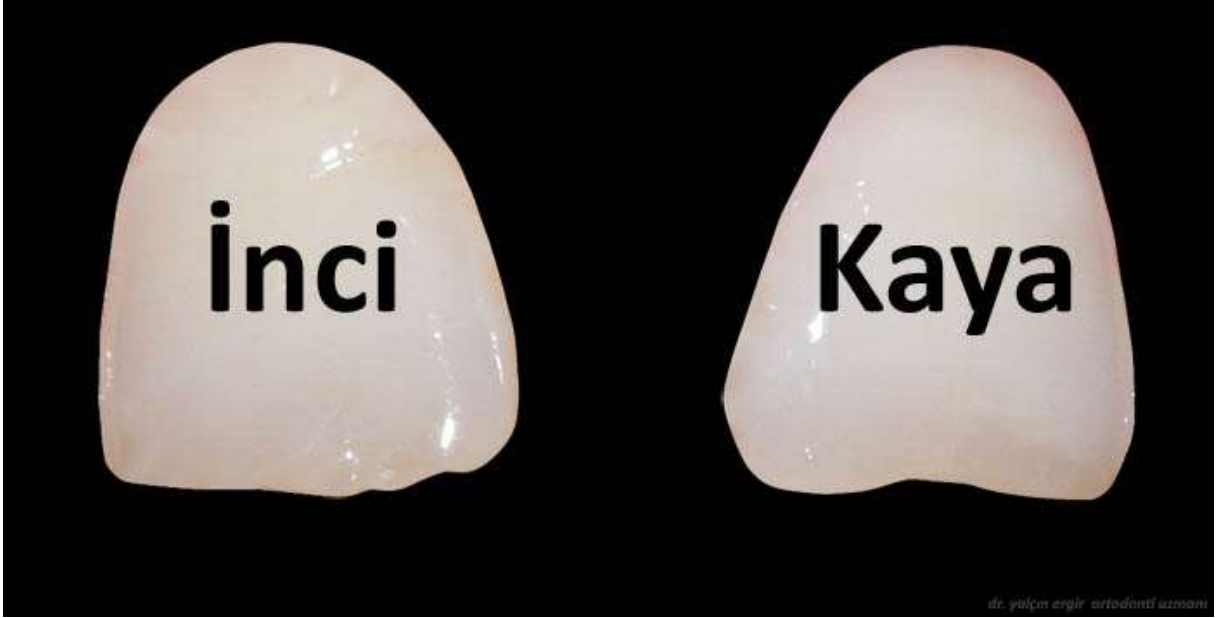
33. diş

Ağızda başka bir diş eksikliği yoksa 33. diştir. Formu dişe benzeyebileceği gibi, atipik bir şekilde de gelişebilir.

Kanımcı en ideal yaklaşım: erken yaşta fark edilip çekilerek diş diziliminden uzaklaştırılmasıdır. Böylece sağ ve sol üst ön kesici dişler belki de tel takılmasına gerek kalmayacak şekilde normalde çıkmaları gereken bölgeye yönleneceklerdir.

Bir şekilde bir müdahale yapılamaz ve Mesiodens çıktıktan sonra üst ön kesici dişler yanında yer alırlarsa, gerek estetik, gerekse çene kapanışında uyumsuzluk problemleri başlayacaktır.

Mesiodens çekilse bile sağındaki ve solundaki ön kesici dişler arasındaki boşluk ortodontik yöntemlerle kapatılmadığı sürece bu problemler çözülmüş olamayacaktır.



Meisodens çekildikten sonra komşu dişlerin çaplarının bir ilave ile genişletilerek boşluğun kapatılması yönteminde diş boyutları artık yüzün – diş diziliminin doğal ölçeğine uygun olamayacaktır. Bunun yanı sıra daha önce aradaki ekstra diş yüzünden sağa sola zorlanmış öteki dişler uyumlu bir kapanışa yine gelemeyeceklerdir.

Doğal Tercihler

Yapay bir ilave gerektirmeden, tamamen kendi dişlerinden oluşabilecek kapanış paha biçilmezdir.

Ortodontik uygulamalar, ileri yaşlardaki mesiodens olgularında bile protetik yaklaşıma gerek bırakmayacak çözümler sunabilmektedir...

dr. yalçın ergir - ortodontist

bülten sok., 21/1, kavaklıdere, ankara tel:(0312) 4278487 fax:(0312) 4674772
dushekimi@ergir.com <http://www.ergir.com> <http://www.ergir.com/ortodonti.htm>

