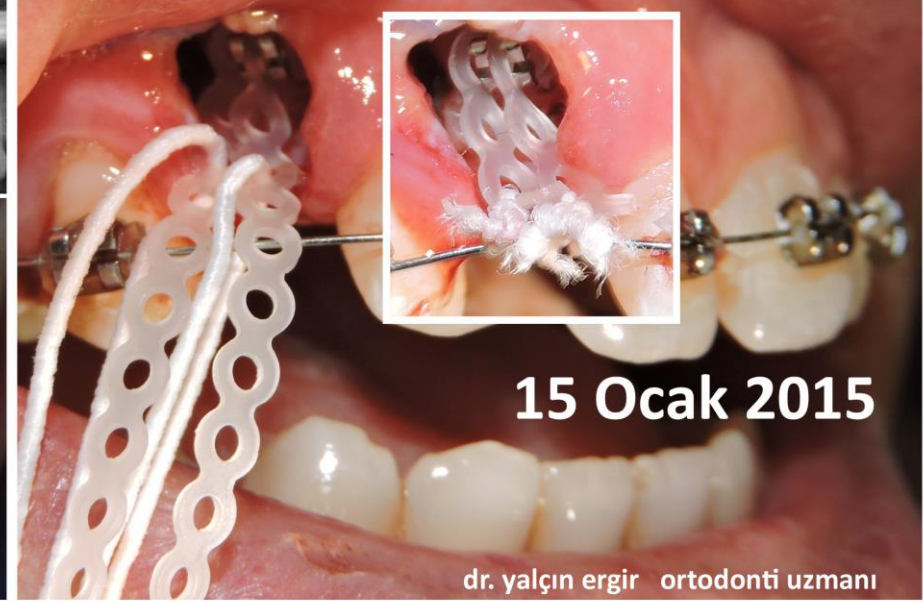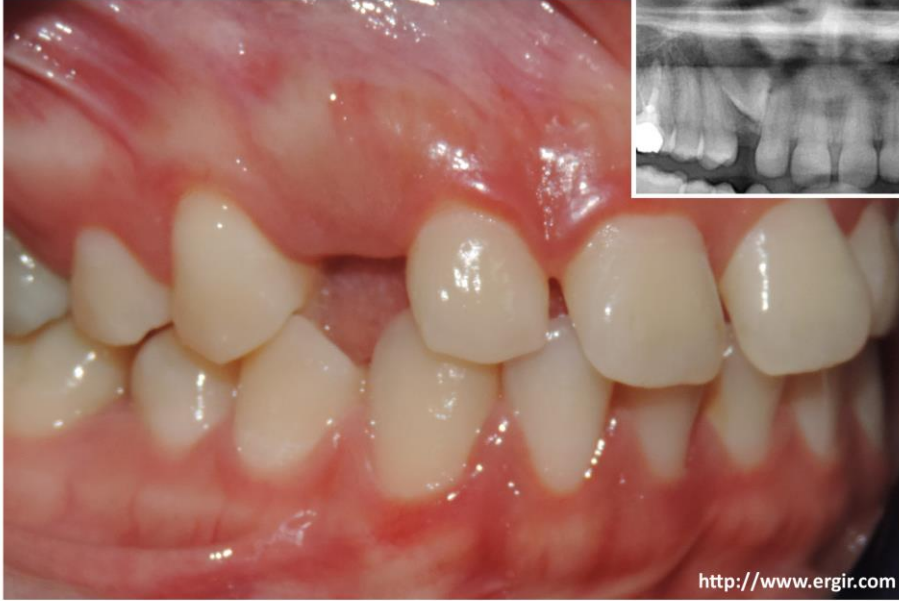


# GÖMÜLÜ KÖPEK DİŞLERİNİN ORTODONTİK SÜRDÜRÜLMESİNDE ALTERNATİF BAĞLANTI



Gömülü köpek dişleri çok derinde yer alabilir. Yumuşak doku ve kemikte açılan pencereden ulaşıp braket yapıştırıldığında, bu saha kısa zamanda tamir dokusu ile kapanabileceğinden; pencerenin dışına uzanan - ileride kuvvet uygulanabilecek bağlantı noktaları bırakılmalıdır.

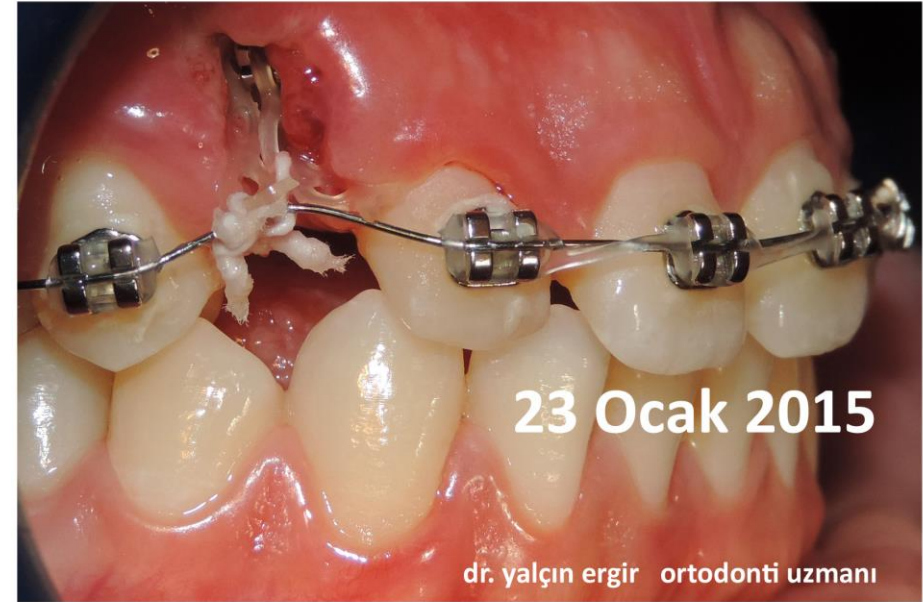Bağlantı noktası oluşumu için ucu dışarıda kalacak elastik zincirler kullanılabilir. Bir sonraki randevuda, üzeri diş eti ile örtülü olsa dahi, "brakete ulaşmak için yumuşak dokuda yeni pencere açmadan" uygun halkadan yararlanılabilir.

Braketin her iki kulağına ayrı ayrı uzun elastik zincirler bağlanır. 4. halkanın içinden ayrı ayrı elastik iplikler geçirilip, dişlerin arasından 0,35 mm çapındaki titanyum tele bağlantı yapılır. Elastik iplik, titanyum tel dişe doğru deforme olacak kadar sıkılmalıdır. Böylece hem elastik zincirin, hem elastik ipliğin hem de telin çekme kuvvetinden yararlanır. Bir sonraki kontrolde gömülü diş yüzeye yaklaşmış olsa bile, üzeri kapanmakta olduğundan, açıkta kalan 3. halkadan yeni elastik iplik geçirilerek, titanyum tel yeniden gerdirilebilir.

Gömülü diş, braketiyle yüzeye yaklaştığında, standart yöntemlere geçilebilir...

dr. yalçın ergir ortodonti uzmanı

bülten sok., 21/1, kavaklıdere, ankara tel:(0312) 4278487



[dushekimi@ergir.com](mailto:dushekimi@ergir.com)

<http://www.ergir.com>