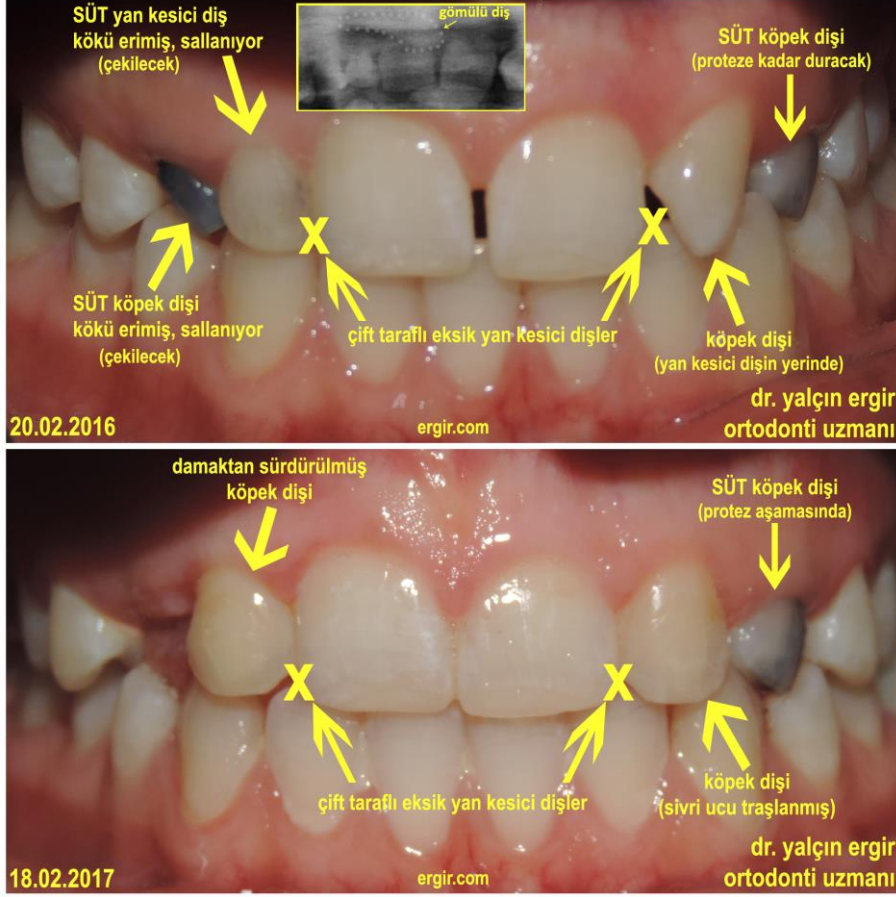


## SENSİZ OLMAZ!... (diş yoksulluğunda, gömülü bir köpek dişi)

(Okuma Kılavuzu: Bu ortodonti makalesi, fonda sürekli "Hiçbir Şey'den Aşk Yapmak" –  
Making Love Out Of Nothing At All / Air Supply çalarken yazılmıştır)

\*\* \*\* \*



İnsanların elindekiler, gönüldekileri gerçekleştirmeye yeterli olmayabilir.

Ama bütçen, izin çerçevesindeki en keyifli tatili yapabilmek, mevcut malzeme ile yapılabilecek en lezzetli yemeği pişirmek, birlikte olduğun saniyeleri en doyusuya değerlendirmek insan emeğinin ve gönlünün ürünüdür.

Meslek hayatında da bu geçerlidir. En zor şartlar altındaki bir davada en olumlu sonucun çıkmasını sağlamak, doğumsal ya da edinsel bir hastalığın izin verdiği şartlarda keyifle spor yapabilmek, 3 metre karelik bir hayatı çiçek bahçesine dönüştürebilmek hep niyet işidir.

Ortodontistlere: "Al; bu dişleri düzelt!..." diye her zaman birbirinden sağlıklı, eksiksiz, hafif çapraşık dişler gelmez.

Bazen ağızda kalıtsal olarak eksik ya da fazla dişler olabilir. İskeletsel problemler, sistemik hastalıklar, fonksiyonel bozukluklar da olabilir. Bazı SÜT dişleri uzun yıllar sonra bile düşmemişken -kemiğin derinliklerinde, çoktan çıkmış olması gereken ama gömülü kalmış dişler de bulunabilir.

Aşağıda sunduğum olgu, ortodontiye ilgi duyan, gerek diş hekimliği fakültesi - gerek sonsuz bilgi üniversitesi öğrencileri için okyanusta bir damladır.

Eldeki ideal olmayan malzemeye göre, çoklu diş eksikliklerinde en az restorasyonu hedefleyen bir tedavi planlamasıdır. Bir bakıma, şarkı sözlerindeki: "ne zaman rüya görülür biliyorum"un uygulamasıdır.

## BAZI DİŞLER YOOK; E, N'APACAĞIZ ŞİMDİ???

“Ama bazı dişler var...” olmalıdır bunun yanıtı. O dişlerden birisi gömülü ise cerrahi bir çekim düşünmeden önce: “Sensiz Olmaz!...” ilk tercih olmalıdır. Gömülün bir dişin \*çıkartılabilme garantisi\* olmasa da; gömülü dişin ortodontik tedavi ile canlı ve sağlıklı bir şekilde yerine getirilmesi amaçlanmalıdır.

Zaten her konuda “Başarılı olabilmek” için, önce “Başarılı olacağına inanmak” gerekir.

## NE VAR, NE YOK?

Elimizde:

- \* 2 yan kesici diş doğumsal olarak hiç oluşmamış; YOK!
- \* Sağ üst köpek dişi damakta yatay pozisyonda gömülü, diş diziliminde YOK!
- \* Sağ üst SÜT köpek ve SÜT yan keser dişlerinin kökü erimiş, sallanıyorlar; BUGÜN VAR – YARIN YOK!
- \* Sol üst köpek dişi yerinde değil; sol üst yan kesici dişin komşusu olarak VAR!
- \* Sol üst SÜT köpek dişi, kökünü sol üst köpek dişi eritemediği için HALA VAR!

Mevcut tabloda, kaçınılmaz implant işlemlerini minimum seviyede tutabilmek önemlidir.

Kurallarına göre yapılmış bir implant çok değerlidir; ancak sağlıklı bir diş kökü, dünyanın en pahalı implantından daha değerlidir.

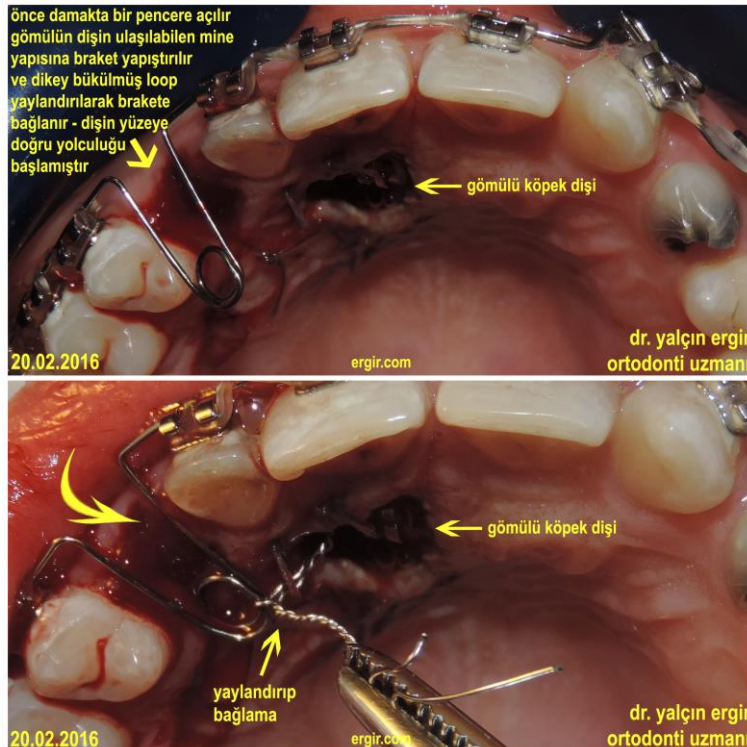
Bu yüzden 3 implant yerine en fazla 2 implant hedeflenmelidir Titanyum yerine vücudun kendi dokusu tercih edilmeli, gömülü diş ortodontik bir denizaltı gibi, uzak adresinden yerine yüzdürülmelidir.

## PEKİ, O DENİZALTININ DÜMENİ NASIL KULLANILACAK?

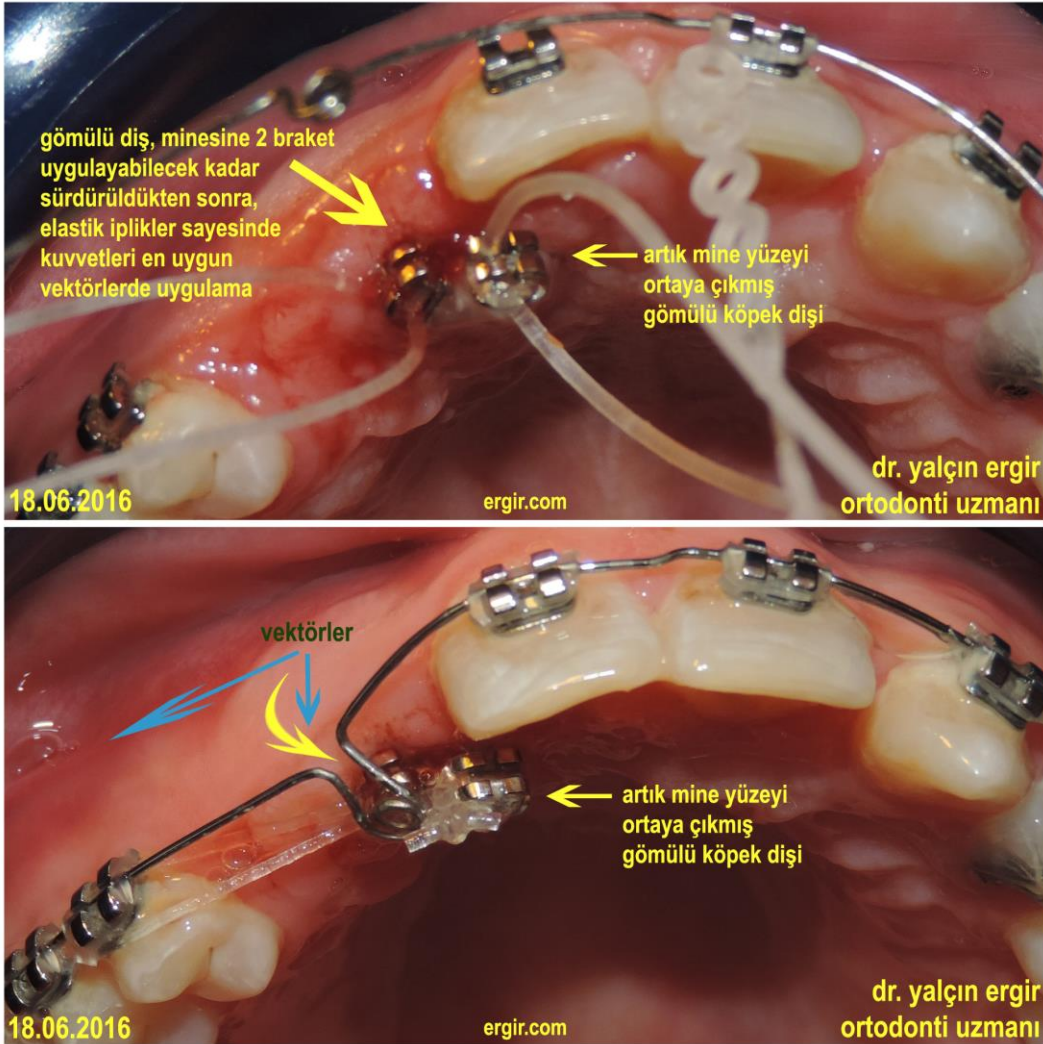
Hayatta hiçbir yolun; hatta “doğru” nun bile tek yolunun olmadığı gibi, bu işlemin de tek yolu olmayacaktır.

Uygulanacak mekanik, her tedavide parmak izi gibidir;  
“o hastaya, o dişe, o andaki o pozisyona” özgü olabilir.

Bazen çok derinlerdeki bir dişin “önüne ya da arkasına; mine yüzeyinde neresi bulunursa oraya braket yapıştırılabilir.



Diş yüzeye yaklaştıktan sonra yeni bir braket, daha uygun yeni pozisyonda yapıştırılabilir. Hatta bazen arzulanan kuvvet vektörleri için aynı dişte farklı tutunma noktaları oluşturabilmek amacıyla birden fazla braket yapıştırmak da gerekebilir.



Yıllar ayrıca öğretmiştir ki:

“Dimyat`a pirince giderken evdeki bulgurdan olmak” deyimi de,

“Eldeki bir kuş daldaki iki kuştan daha değerlidir” deyimi de, ortodontik tedavilerde geçerlidir.

Bu olguda, gömülü dişin çekimini düşünmeden; estetiğin daha tatminkar olabilmesi açısından alternatif bir planlama da yapılabilir:

\* Sağ üst gömülü köpek dişi, tam ait olduğu bölgeye sürdürülebilir.

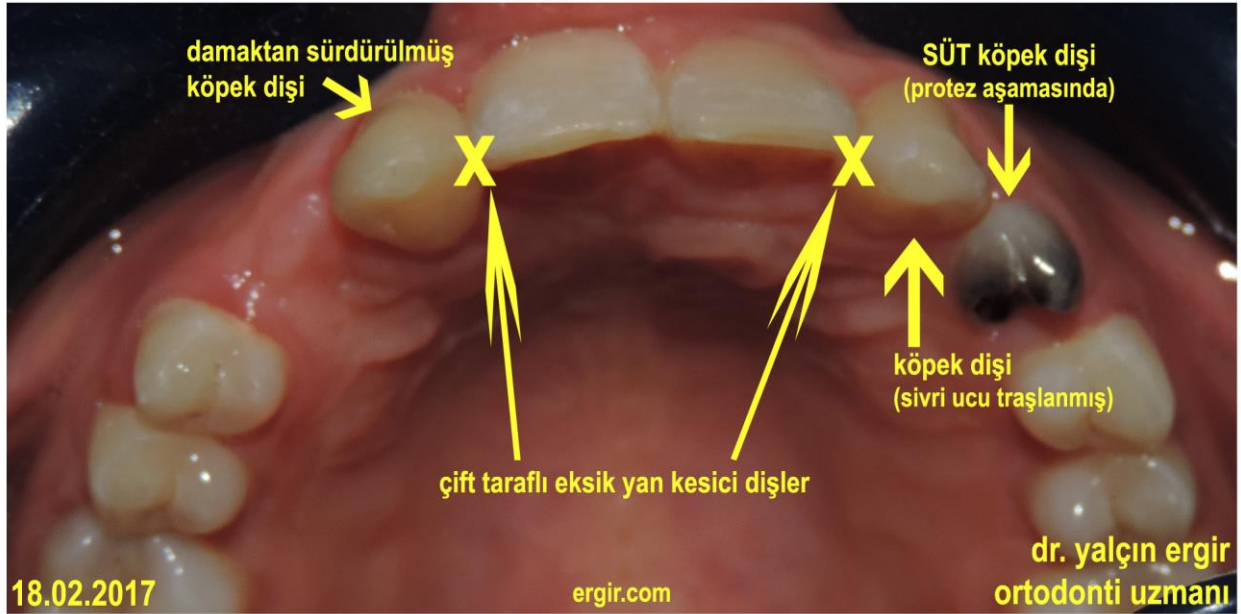
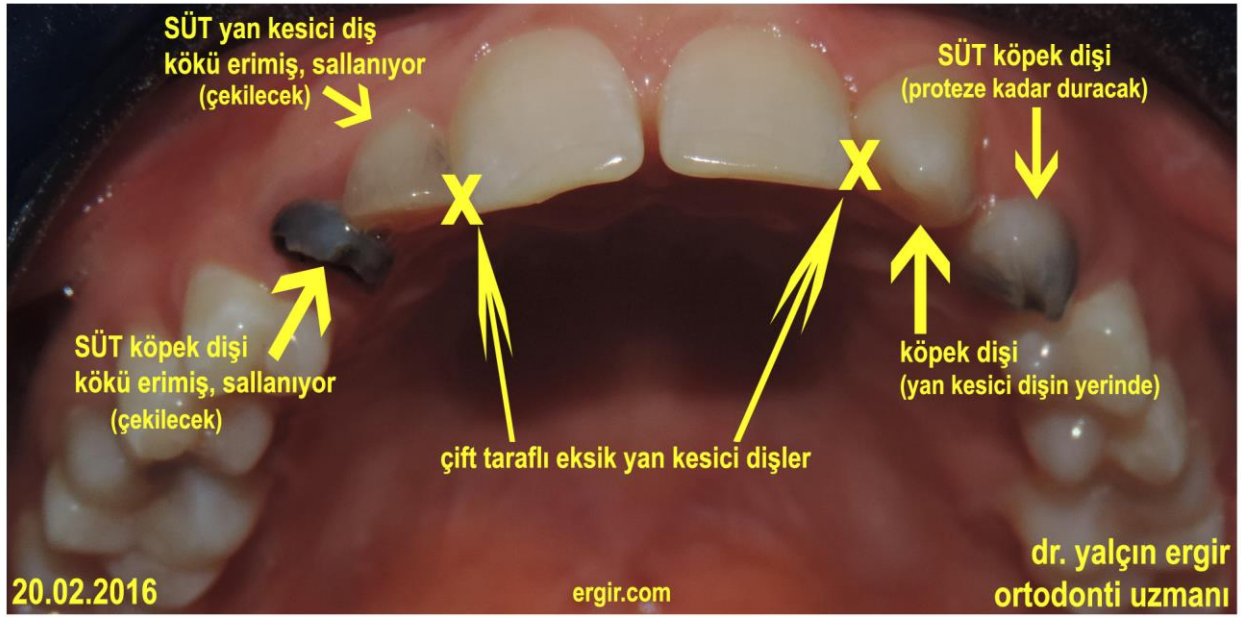
\* Sol üst SÜT köpek dişinin çekilip, sol üst köpek dişi geriye alınabilir ve eksik olan yan keserlerin yerine iki adet implant yapılabilir.

Ama gömülü dişin orijinal yatık açısı bu büyüklükte bir torku kaldıramayabilir – bir anda hem daldakinden, hem eldekenden, hem de ağacın kökünden olunabilir.

### ORTODONTİ; NEREYE KADAR?

İşte tam buraya – yani damağın derinliklerindeki köpek dişini, eksik yan kesici dişin yerine getirinceye ağız minimum restoratif ve protetik işlemler için hazır hale getirinceye kadar.





Zaten yerinde olabilecek bir dişi, hemen gözden çıkartırsak, diğer dişler bize gönül koyar.

Sıra diş hekimliğinin diğer güzel sanat erbaplarında;  
bizden bu kadar...

dr. yalçın ergir ortodonti uzmanı  
bir cemre gecesi 2017 - ankara

ORTODONTİ MAKALELERİ:

<http://www.ergir.com/ortodonti.htm>

bülten sok., 21/1, kavaklıdere, ankara  
tel:(0312) 4278487 (0530)2991965  
fax:(0312) 4674772  
[dushekimi@ergir.com](mailto:dushekimi@ergir.com)